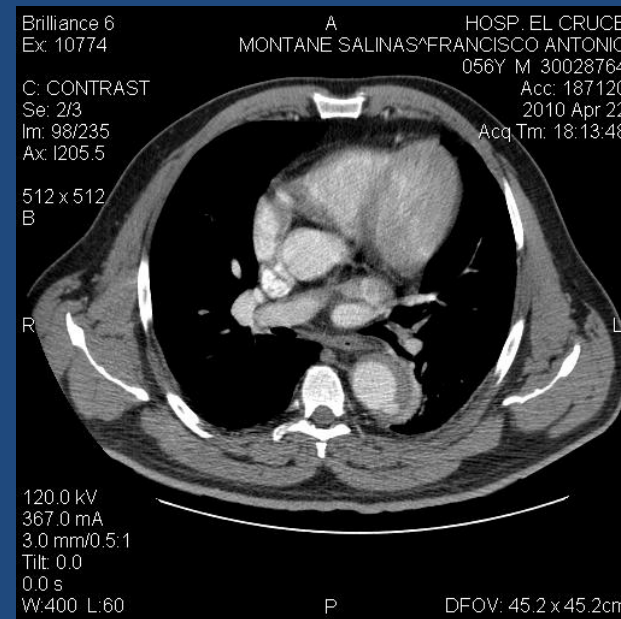
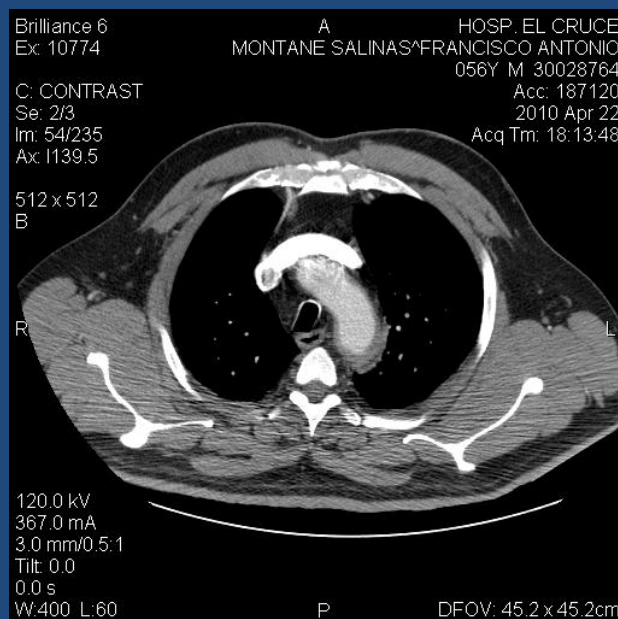


- Paciente masculino de 56 años.
- FRCV: HTA, exTBO.
- Motivo de Internación:
  - Tratamiento de úlcera en aorta torácica con endoprótesis.

# Antecedentes

- Abril/2010:
  - Se descarta compromiso de aorta ascendente y cayado por ETE. Tratamiento médico. TAC de control sin cambios.



# Antecedentes



- Noviembre/2011:
  - Internación para colocación de endoprótesis aórtica torácica.